ZUR PATHOLOGIE

DER

SUBCONJUNCTIVALEN LINSENLUXATION

NEBST EINIGEN BEMERKUNGEN

ÜBER DEN BAU DER CONJUNCTIVA.

EINER HOHEN MEDIZINISCHEN FACULTÄT

DER

K. B. MAXIMILIANSUNIVERSITÄT MÜNCHEN

ALS

INAUGURAL-DISSERTATION

VORGELEGT VON

WILHELM RIEGEL
APPROB. ARZT AUS NÜRNBERG.

REFERENT:

HERR PROFESSOR DR. AUGUST V. ROTHMUND.

MÜNCHEN 1888.
M. RIEGER'SCHE UNIVERSITÄTS-BUCHHANDLUNG.
(GUSTAV HIMMER.)

ZUR PATHOLOGIE

DER

SUBCONJUNCTIVALEN LINSENLUXATION

NEBST EINIGEN BEMERKUNGEN

ÜBER DEN BAU DER CONJUNCTIVA.

EINER HOHEN MEDIZINISCHEN FACULTÄT

DER

K. B. MAXIMILIANSUNIVERSITÄT MÜNCHEN

ALS

INAUGURAL-DISSERTATION

VORGELEGT VON

WILHELM RIEGEL
APPROB. ARZT AUS NÜRNBERG.

REFERENT:

HERR PROFESSOR DR. AUGUST V. ROTHMUND.

MÜNCHEN 1888.
M. RIEGER'SCHE UNIVERSITÄTS-BUCHHANDLUNG.
(GUSTAV HIMMER.)

Digitized by the Internet Archive
in 2026

https://archive.org/details/IA41548316_0282

Die Luxation der Linse unter die Conjunctiva hat wegen ihres hohen theoretischen und praktischen Interesses schon vielfach die Aufmerksamkeit der Ophthalmologen in Anspruch genommen.

Da sie natürlich nur zustande kommen kann, wenn der Bulbus*) einer bedeutenden Quetschung ausgesetzt

*) Es existieren in der Literatur, soweit mir bekannt, auch zwei Angaben einer Luxation der Linse unter die Conjunctiva „ohne Trauma." Von dem einen Fall, welchen André (I) mitgeteilt hat, dessen Abhandlung mir im Original leider nicht zugänglich war, findet sich ein Referat in Zehenders klinischen Monatsblättern (II), woselbst der Herausgeber in einer Nachschrift einen zweiten Fall von spontaner Linsenluxation unter die Conjunctiva zur Kenntnis bringt.

Im Falle André's handelte es sich um eine 67jährige Frau, „welche ihrer Angabe nach seit 15 Jahren auf dem rechten Auge erblindet war," und bei welcher die ophthalmoskopische Untersuchung „eine glaukomatöse Druckexcavation der Sehnervenpapille" ergab. Die Linse dieses Auges war „etwa 2 mm. von der oberen Hornhautgrenze" unter die Bindehaut luxiert, und auch auf dem linken Auge existierte merkwürdiger Weise ein ähnlicher Zustand. „Die Iris war hier in Form eines mächtigen Vorfalles durch eine Oeffnung der Sclera hervorgetrieben, welche, am oberen Rande der Hornhaut gelegen, etwa ein Viertel ihres Umfanges im Breitendurchmesser einnahm. Die Linse lag hinter der Pupille, war aber mit ihrem oberen Rand vollständig in den Irisvorfall hineingedrängt."

André erklärt, den Durchbruch der Linse durch die Sclera als eine Folge intraocularer Drucksteigerung." Man könnte sich nun, meiner Ansicht nach, den Vorgang nur so vorstellen, dass sich als Ausdruck einer glaucomatösen Degeneration im vorderen oberen Teil der Sclera allmählich ein Staphylom gebildet hätte; an dieser Stelle wäre dann die

wird, und dadurch die Sclera und mit derselben der Uvealtractus irgendwo in ihrer Continuität eine Trennung erleiden, so hat man sich bemüht, die Stelle zu bestimmen, wo die Sclera am häufigsten einreifst. Man erkannte im allgemeinen die Zone zwischen dem Insertionskreis der vier geraden Augenmuskeln und dem Cornealrand als die fast stets von den traumatischen Scleralrupturen eingenommene Gegend, was insoferne auffällig ist, als diese Erfahrungsthatsache mit den Ergebnissen der Anatomie nicht ganz im Einklange steht.

In seinem Lehrbuch der Anatomie der Sinnesorgane schreibt Schwalbe (III) über die Dickenverhältnisse der Sclera:

„Die Dicke der Sclerotica ist am bedeutendsten in der unmittelbaren Nähe des Sehnerveneintritts. Sie beträgt hier 1 bis 1,2 mm. Von hier aus nimmt die Dicke der Membran allmählich nach dem Cornealrand zu ab. Nur da, wo die Sehnen der Augenmuskeln sich mit der Sclera verbinden, erfährt dieselbe wieder eine Verstärkung. Da nun die Sehnen der vier geraden Augenmuskeln sich auch seitlich ausbreiten und verflechten, so resultiert daraus eine allgemeine Verstärkung der vorderen dem Cornealrande benachbarten Zone der Sclera. Hier mifst ihre Dicke wieder 0,6 mm., während sie im Äquator des Augapfels bereits auf 0,4—0,5 mm. herabgesunken war. Am dünnsten ist die Sclera da, wo sie von den Sehnen der Augenmuskeln bedeckt wird (0,3 mm. nach Sappey)."

A priori sollte man nun meinen, dafs die Sclera an ihrer dünnsten Stelle einreifst; dies wäre aber nach

---

Sclera immer atrophischer geworden, hätte schliesslich dem intraoculären Druck durch Berstung nachgegeben, und der austretende flüssige Augeninhalt hätte die Linse mit heraus unter die Conjunctiva geschwemmt.

Diese Art der Entstehung ist immerhin denkbar, wenn auch nur sehr gezwungen; wie aber der zweite von Zehender (II) erwähnte Fall zu erklären ist, bei dem kein Glaucom, aber angeblich auch kein Trauma vorlag, ist mir rätselhaft.

dem soeben angeführten Citat nicht die Gegend vor dem Insertionskreis der vier geraden Augenmuskeln, sondern die Zone zwischen letzterem und dem Äquator bulbi.

Ferner ergab die Erfahrung, daſs die Scleralriſse immer mit dem Hornhautrand parallel laufen, mehr oder weniger zackig sind und hauptsächlich bei Leuten vorkommen, welche bereits ein gewisses Alter erreicht haben (meist nach dem vierzigsten Lebensjahre).

Was die genaueren Bestimmungen des Ortes anlangt, wo die Linse austritt, so liegen darüber die verschiedensten Beobachtungen vor. Man hat die Linse nach innen (IV, V), nach oben innen, nach auſsen oben (II pag. 35), nach auſsen (IV, V, VI) und nach unten innen (VII) luxiert gefunden. Von den meisten Autoren wird die Luxation nach oben innen als die häufigste bezeichnet; Massie (IV pag. 42) sagt zwar von diesen Fällen: „Ce sont les faits les plus rares," fügt aber hinzu: „Cependant c'est ce siége qui est indiqué comme le plus fréquent dans la nouvelle édition du Traité de Path. ext. de M. M. Follin et Duplay."

Gewöhnlich bleibt die Linse dort direkt liegen, wo sie ausgetreten ist und hebt an dieser Stelle die Conjunctiva blasig empor. Wollte man aber, im Vertrauen hierauf, allein nach der Lage des Tumors kurzweg die Lage des Scleralrisses bestimmen, so könnte man sich doch einmal täuschen, denn die Linse kann auch ihr ursprüngliches Lager verlassen und an einen anderen Ort wandern. Briolat (VI pag. 27) führt einen solchen Fall an, wo die nach oben innen luxierte Linse ganz nach unten zwischen Bulbus und unteres Augenlid gewandert war.

Auch incomplete Luxationen der Linse unter die Conjunctiva sind beobachtet worden. Sichel (VIII), v. Gräfe (IX) und Lederle (II pag. 30) haben derartige Fälle mitgeteilt. Die Linse nimmt dabei eine

solche Lage ein, dass sie sich halb unter der Conjunctiva, halb in der vorderen Augenkammer befindet. Lederle nimmt zur Erklärung dieser merkwürdigen Erscheinung an, „dafs die den Bulbus comprimierende Kraft, welche die prall gespannte Sclera eher zum Bersten brachte als die mehr dehnbare und leichter verschiebliche Conjunctiva, nur zu kurze Zeit gewirkt hatte, um den dem Austreten der Linse von der Conjunctiva entgegengesetzten Widerstand vollständig überwinden zu können."

Nun wird aber eine nur ganz plötzliche Compression des Bulbus auch für das Zustandekommen einer vollständigen Luxation der Linse unter die Conjunctiva als eine Conditio sine qua non vorausgesetzt. Ich glaube daher, dafs die Bedingung für den Eintritt einer incompleten Linsenluxation nicht so sehr in einer zu grofsen Kürze der Stofswirkung, als vielmehr in einer ungenügenden Stärke des Stofses zu suchen ist.

Der Mechanismus der subconjunctivalen Linsenluxation ist vornehmlich von Schröter (X) und Arlt (XI) besprochen worden.*) Aus den Erklärungen beider geht hervor, dafs, wenn der Bulbus von unten aufsen getroffen wird, der Scleralrifs oben innen erfolgen müsse, wenn aber der Stofs die obere äufsere Partie der vorderen Scleralzone des Bulbus treffe, die Ruptur nach unten innen statt habe. Arlt betont, dafs der in einer bestimmten Richtung zusammengepresste Bulbus in demjenigen Äquatorialkreis, dessen Ebene auf der Stofsrichtung senkrecht steht, momentan die grösste Ausdehnung erleide. Dabei wird natürlich supponiert, dafs der Stofs in der Richtung einer Axe des Bulbus verlaufe. „Der Bulbus mufs, wenn man den Angriffspunkt als Pol, die Richtung des Stofses als Axe einer Kugel betrachtet, im Äquator dieser Kugel erweitert werden." (XI. pag. 7).

*) Ferner in jüngster Zeit von Hughes XXXIV.

Ich meine nun, daſs gerade nach diesem Satze die Scleralrisse sich bei den obenerwähnten Stoſsrichtungen anderswo befinden müſsten, als in der Stoſsrichtung selbst. Ein Bulbus, der in der Richtung von unten auſsen nach oben innen zusammengepreſst wird, erleidet in der auf dieser Richtung senkrechten Äquatorialebene momentan die gröſste Ausdehnung. Diese Äquatorialebene verläuft aber in der Richtung von oben auſsen nach unten innen, und es muſs daher die Sclera entweder oben auſsen oder unten innen einreiſsen. Umgekehrt verhält es sich, wenn der Stoſs den Bulbus in der Richtung von oben auſsen nach unten innen zusammenpresst; es wird dann die Sclera entweder oben innen oder unten auſsen bersten müssen.

Dies sind indeſs nur theoretische Erwägungen, an die sich die praktischen Fälle, wie es scheint, durchaus nicht binden. Wenigstens stimmt der von Arlt angeführte Schröter'sche Fall (X), bei dem nach einem Stoſs von auſsen oben die Scleralruptur unten innen erfolgte, mit dem meinigen insofern nicht überein, als bei beiden die Linse an verschiedenen Stellen ausgetreten ist, obgleich die Stoſsrichtung dieselbe war. Auch kann ich hier den von Calisti (VII. pag. 58) citierten auſserordentlich merkwürdigen Fall nicht unerwähnt lassen, wo durch einen Stoſs in der Richtung von oben innen nach unten auſsen (Hufschlag ins Gesicht mit Fractur der Nasenbeine) eine Doppelluxation beider Linsen nicht nach unten auſsen, wie es nach der Schröter'schen Erklärung hätte eintreten müssen, sondern nach unten innen erfolgt ist.

Die Linse kann in ihrer Kapsel unter die Conjunctiva geschleudert werden, was wohl am häufigsten vorkommt, oder die Kapsel berstet und läſst die Linse allein austreten, so daſs dann die ihrer Hülle beraubten Linsenmassen mehr oder weniger vollständig im Conjunctivalsack gefunden werden; im letzteren Fall tritt rasche

Trübung der Fasern ein, im ersteren Fall aber hat man die Linse noch nach Wochen durchsichtig gefunden. Das Mitverletztwerden der Conjunctiva hängt von der Kraft des Stoſses ab; ist derselbe gar zu gewaltig, so zerreiſst auch sie, und die Linse wird ganz aus dem Auge entfernt.

Das Verhalten der Iris, des Ciliar- und Glaskörpers bei der Luxation ist ein mannigfaltiges. Es kann die Iris unverletzt bleiben und nur nach hinten umgeschlagen werden, so dass dadurch der Anschein eines Colobomes entsteht. Gewöhnlich aber folgt dasjenige Irisstück, welches der Scleralwunde zunächst liegt, der austretenden Linse und wird mit einem Teil des Ciliarkörpers in die Wunde eingeklemmt; der Rest der Iris flottiert dann, seiner Stütze beraubt, bei Bewegungen des Auges hin und her. Schlieſslich kann auch die ganze Iris mit herausgefetzt werden, wie es in dem von mir untersuchten Auge der Fall war. Die Thatsache, daſs hier trotzdem die Conjunctiva unversehrt blieb, beweiſst ihre groſse Resistenz; denn es gehört jedenfalls eine bedeutende Gewalt dazu, die ganze Iris ringsherum vom Ciliarkörper abzureiſsen und sie mit der Linse durch die geborstene Sclera aus dem Auge zu schleudern.

Glaskörperteile finden sich öfter in der Wunde vor. Ein zu reichlicher Verlust an Glaskörper, welcher zu intraocularen Blutungen führt, kommt bei der subconjunctivalen Linsenluxation kaum vor, weil der Conjunctivalsack durch die Linse ausgefüllt ist und letztere gleichsam einen Tampon darstellt, welcher die Scleralwunde verschlieſst.

Es ist nun von groſsem Interesse, das Verhalten eines in solcher Weise verletzten Auges zu studieren. Man sollte meinen, einer so schweren Verletzung, wie Ruptur der Sclera, Zerreiſsung der Iris und Dislokation der Linse vermöge das Auge kaum Widerstand zu leisten; um so auffallender ist es, daſs in sehr vielen Fällen die

relative Heilung fast ohne jede entzündliche Reaktion eintritt. Die Scleralwunde heilt ungemein rasch, und sind die übrigen Teile des Auges verschont geblieben, so tritt nach Abschwellung der Lider und der Conjunctiva, sowie nach Resorption des Blutergusses in der vorderen Kammer auch das Sehvermögen wieder ein.

„En effet sur 28 observations, 24 fois la vision fut rétablie" (VII. pag. 61). Das aphakische Auge ist natürlich accommodationslos und stark hypermetropisch, so dafs es sich ungefähr so verhält, als ob es am Staar operiert worden wäre. Massie (IV. Conclusions pag. 57) vergleicht ganz passend den Vorgang mit einer Subconjunctivalextraction: „Quant aux conséquences de cet accident, elles ont été presque toujours surprenantes. On ne peut mieux les comparer, qu'à celles d'une extraction de la cataracte qui aurait été faite par une méthode sous-muqueuse; les deux plaies de la conjonctive et de la sclérotique étant assez éloignées l'une de l'autre pour bénéficier de tous les avantages des incisions sous-cutanées."

Nicht immer freilich ist der Ausgang ein so günstiger. Choroidealrifse und Netzhautablösungen können das Sehvermögen dauernd vernichten und zu Atrophie des Bulbus führen; die Einklemmung der Iris in die Scleralwunde und die dadurch veranlafste beständige Zerrung dieser Membran kann zu einer chronischen Irido-Choroiditis führen, welche auch das andere Auge in die Gefahr einer sympathischen Affektion bringt.*)

An anatomischen Untersuchungen über die subconjunctivale Linsenluxation ist die Literatur nicht besonders reich. Aufser Alt's (XII) und Falchi's (XIII) Arbeiten

---

*) Nach Barrier (VII. pag. 61) soll schon das längere Verbleiben der Linse unter der Conjunctiva eine sympathische Affektion des anderen Auges veranlassen können. Er citiert eine Beobachtung, wo dies eintrat, nachdem die Linse bereits 18 Monate lang ohne jegliche Reizerscheinung unter der Conjunctiva gelegen hatte. Nach Extraction der Linse erfolgte Heilung.

existiert keine weitere Publikation über diesen Gegenstand.

Es erschien deshalb nicht unnötig, diesen Untersuchungen noch eine dritte anzureihen, und zu diesem Zwecke wurde mir das Auge von meinem hochverehrten Lehrer Herrn Professor Dr. v. Rothmund in freundlichster Weise überlassen.

Die Krankengeschichte ist folgende:

Das Auge wurde am 29. Juni 1886 enucleiert, weil es der Sitz fortwährender Schmerzen war, und man das Eintreten einer sympathischen Affektion des anderen Auges befürchtete. Die 62 Jahre alte Besitzerin desselben hatte circa 5 Wochen vor der Operation von der rechten Seite her und von oben herunter durch das Horn einer Kuh einen Stofs auf das rechte Auge erhalten und in Folge dessen das Sehvermögen verloren. Erst vier Wochen nach diesem Vorfall, am 22. Juni, suchte Patientin Aufnahme in der Universitätsklinik, und es wurde damals folgender Status aufgenommen:

Rechts in den Augenbrauen liegend, dem oberen Rand der Orbita entsprechend, findet sich eine circa 2 cm. lange, gut geheilte Narbe, die etwas gebogen ist und zwar mit ihrer Concavität nach unten zu, so dafs sie dem unterliegenden Augenhöhlenrand gänzlich entspricht und als eine durch das Anprallen eines stumpfen Gegenstandes gegen genannten Rand hervorgebrachte und verheilte Quetschwunde aufzufassen sein dürfte. Conjunctiva palpebrarum normal; Conjunctiva bulbi überall stark injiciert, nach innen zu und von dem Cornealrand beginnend eine blasenförmige Emporhebung der Conjunctiva von Linsengröfse. An dieser Stelle erscheint die Conjunctiva grauweifs. Etwas nach oben, sowie nach unten von der erwähnten Emporhebung der Conjunctiva eine concentrisch mit dem Hornhautrand verlaufende schwarzblaue durch die vollständig unverletzte Conjunctiva hindurchschimmernde Scleralnarbe.

Cornea überall leicht rauchig getrübt mit ziemlich dicken der Hinterfläche aufliegenden grauweissen Praecipitaten im Zentrum. Die Vorderkammer erscheint äufserst tief und wird nach rückwärts durch eine blutig tingierte Coagulationsmembran abgeschlossen. Bei einfallendem Lichte keinerlei Reflex zu erhalten. Normale Tension des Bulbus.

Links besteht mäfsiger Bindehautcatarrh mit etwas schleimiger Secretion, sonst ist das Auge normal.

Die Diagnose lautete: Luxatio lentis subconjunctivalis. Ruptura sclerae. Haemophthalmus internus.

Das Auge kam nach der Enucleation sofort drei Tage lang in Erlitzky'sche Lösung, dann etwa drei Wochen in Müller'sche Flüssigkeit und wurde hierauf ausgewaschen. Die Färbung geschah mit Alaunkarmin, nachdem zuvor das hintere Bulbussegment entfernt worden war, damit die färbende Flüssigkeit besser eindringen konnte. Das Objekt wurde sodann in Paraffin eingebettet und geschnitten.

Bei der Durchmusterung eines mittleren Schnittes mit schwacher Vergröfserung ergeben sich nun folgende topographische Verhältnisse (Fig. 1.)

Von der Iris ist im ganzen Augapfel nichts mehr zu entdecken, dieselbe fehlt nicht nur an der Seite, wo die Scleralwunde sich befindet, sondern auch an der gegenüberliegenden Stelle und zwar in allen Schnitten sie ist also vollständig aus der Scleralwunde herausgeschleudert worden. Dies scheint ein ziemlich seltenes Vorkommnis zu sein, denn Prof. O. Becker spricht sich in seiner Pathologie und Therapie des Linsensystems dahin aus, dass „bei dieser Luxation unter die Conjunctiva die Iris, wahrscheinlich auch der Glaskörper, auffallender Weise nicht mit aus der Wunde heraustrete." (XIV. pag. 302). Auch Calisti führt die betreffende Complication als eine ganz ausnahmsweise an: „Il est tout-

à-fait exceptionnel d'observer la luxation sous-conjonctivale du cristallin coiffé de tout l'iris." (VII. pag. 59).

Die Iris ist dicht an ihrem Ciliarkörperansatze abgerissen; es findet sich dort nur noch ein kleiner fetziger Stumpf. Der übrige Teil liegt an der Ausenseite des Bulbus zwischen Linse und Sclera (Fig. 1. i.) Die Scleralnarbe (Fig. 1. n.) durchsetzt die Sclera im Cornealfalz senkrecht; sie führt vom Ciliarkörper zur abgerissenen Iris und ist sehr pigmentreich.

Der Ciliarkörper (Fig. 1. c.), beiderseits wohl erhalten, ist an der Wundseite mit Choroidea und Netzhaut eine ziemliche Strecke weit von der Sclera abgehoben und hängt nur noch am Scleralwulst mit derselben zusammen. Der dadurch gebildete Raum ist aber nicht von Blut erfüllt, sondern leer, und somit ist diese Abhebung wahrscheinlich nur ein Produkt der Praeparation, wesshalb sie in Fig. 1. vernachlässigt wurde.

Von einem Ciliarkörper zum andern zieht eine feine Membran, hinter welcher sich ein mächtiges Blutextravasat vorfindet.

Im Conjunctivalsack liegt die Linse in ihrer unverletzten Kapsel (Fig. 1. l. u. k.).

Nach dieser kurzen Schilderung der topographischen Verhältnisse gehe ich zur genaueren Betrachtung der einzelnen Teile über und beginne mit der Conjunctiva.

Die Conjunctiva ist stellenweise mit der Linsenkapsel durch ein straffes, sehr gefäßreiches Bindegewebe verlötet; ihr Epithel zeigt eine sehr reichliche Infiltration mit Leucocyten, welche größtenteils in lebhafter Teilung begriffen sind; auch das Cornealepithel ist von solchen Wanderzellen durchsetzt. Letzteres wird gegen den Conjunctivalsack zu immer mächtiger und auf der Höhe des Sackes, ungefähr in der Gegend des Fornix, finden sich Faltungen und Einsenkungen der Conjunctiva (Fig. 1. d.), sowie unter der Epitheldecke, derselben näher oder ferner liegend, kreisrunde oder elliptische Lumina mit

einem deutlichen Belag von Cylinderzellen ausgekleidet, die ganz den Eindruck von Drüsenquerschnitten machen, und mich veranlassen, bei der Drüsenfrage der Conjunctiva einen Augenblick zu verweilen.

Bekanntlich sind die Ophthalmologen und Anatomen hinsichtlich der Frage über das Vorkommen tubulöser Drüsen in der Conjunctiva in zwei Lager geteilt: Die einen leugnen das Vorkommen solcher Drüsen vollkommen und führen die von den Gegnern gesehenen und beschriebenen Bilder auf die Stieda'schen Rinnen und Furchen im Conjunctivalepithel zurück, die, wie Stieda (XV. pag. 362) selbst sagt, „hie und da mit blinden Zipfeln endigen", und eben auch einmal so getroffen werden könnten, dass sie das Ansehen wirklicher Drüsenquerschnitte darböten. Das regelmäfsige Cylinderepithel in diesen „Drüsenquerschnitten" wird dadurch erklärt, dafs ja auch im Grunde der Furchen das Epithel einen anderen Charakter annehme. „Denn es hat zwar im allgemeinen dieser hintere gefurchte Teil der Conjunctiva ein dem vorhin angegebenen Schema entsprechendes Epithel: „Cylinderzellen auf der Oberfläche, kleine runde Zellen in der Tiefe, doch sind die Cylinderzellen in der Tiefe der Buchten viel länger und schöner ausgebildet, als auf den zwischen den Furchen gelegenen Partieen." (XVI. pag. 240).

Diese Ansicht, also das Fehlen tubulöser Drüsen in der Conjuntiva, wird hauptsächlich vertreten von Stieda, Waldeyer, Sattler (XVII) und Raehlmann (XVIII). Henle (XIX) jedoch, welcher in seinem Handbuch der Eingeweidelehre des Menschen die streitigen Gebilde zuerst als „blinddarmförmige Drüsen" beschrieb, ferner Ciaccio (XX) Reich (XXI) Berlin (XXXI) und Baumgarten (XXII) behaupten den Bestand tubulöser Drüsen, sowie eine Combination derselben mit dem Stieda'schen Furchensystem mit aller Bestimmtheit.

In jüngster Zeit haben ferner die Untersuchungen von Pröbsting (XXXII) und Zaluskowski (XXXIII) das constante Vorkommen von tubulösen Drüsen in der normalen Conjunctiva sehr wahrscheinlich gemacht.

Es kann mir natürlich nicht einfallen, nach der Untersuchung einer einzigen Conjunctiva ebenfalls ein bestimmtes Urteil zu fällen. Ich möchte nur erwähnen, dafs ich die fraglichen Lumina oft ziemlich tief unter der Epitheldecke und in einem Teile der Conjunctiva fand, dessen Epithel nach Waldeyer „nur sehr wenige und sehr flache Einsenkungen in das unterliegende Bindegewebe zeigt" (XVI. pag. 241), nämlich in dem Übergangsteil der Conjunctiva bulbi in den Fornix Conjunctivae (Fig. 1. d.) Von da an hörte ja meine Conjunctiva auf.

Es könnte überflüssig erscheinen, solche Drüsenschnitte noch einmal abzubilden, nachdem bereits Reich und Baumgarten Zeichnungen davon geliefert haben. Ich finde aber, dafs weder Reichs Fig. 6, noch Baumgartens Fig. 3. den thatsächlichen Verhältnissen genau entsprechen, und dafs besonders der eigentliche Zusammenhang zwischen der inneren Lage von Cylinderzellen und der äufseren Lage plattrundlicher Zellen nicht recht ersichtlich ist. Deshalb habe ich einen solchen Drüsenquerschnitt gezeichnet mit sorgfältiger Berücksichtigung des erwähnten Zusammenhangs (cf. Fig. 2.).

Das die Drüsenlumina umgebende adenoide Gewebe ist stark mit Lymphzellen durchsetzt, die sich hie und da zu dichteren, unregelmäfsig geformten Massen zusammenhäufen. Diese follikelartigen Gebilde entbehren aber jeglicher Begrenzung.

Anschliessend an das constatierte Vorhandensein tubulöser Drüsen scheint mir noch ein weiterer Befund von Interesse zu sein.

In der Conjunctiva bulbi besonders gegen den Fornix zu, fand ich nämlich unter die normalen Epithelzellen, massenhaft Zellen von sehr eigentümlichen und

mannigfaltigen Formen eingestreut. Sie sind meist gröfser als die umliegenden Cylinder- oder platten Zellen, entweder langgestreckt, und dann oft mit einem feinen, schwanzartigen Protoplasmafortsatz versehen, oder mehr birn-, ei-, oder kugelförmig. Sie besitzen einen deutlichen Kern und eine deutliche Membran. Auf der Conjunctiva fornicis stehen sie pallisadenartig dicht nebeneinander und haben alle an ihrem schmäleren Ende gegen die freie Oberfläche zu eine mehr oder minder weite scharf begrenzte Öffnung, die an einzelnen Zellen von einem trichterartigen Aufsatz umgeben ist. An manchen konnte ich einen langen sehr schmalen Hals beobachten. Der Kern dieser Zellen ist gewöhnlich an die Seite oder an den Grund gedrängt und zeigt ebenfalls die verschiedensten Formen. An vielen Zellen bildet er das spitze Ende derselben, bei andern kehrt er seine Spitze nach innen in das Zelllumen hinein, wieder bei anderen ist er gezackt und bei manchen endlich scheint er ganz zu fehlen. (cf. Fig. 3. u. 4.) Die Zellen sind entweder vollständig leer oder mit einem feinkörnigen, hyalinen, schleimartigen Inhalt gefüllt. Ich fand dieselben in grosser Menge auch im Grunde der Epitheleinsenkungen (cf. Fig. 4.) und im Lumen der tubulösen Drüsen, in letzteren sowohl zwischen den Cylinderzellen, als auch, allerdings nur vereinzelt, zwischen den die Cylinderzellen umgebenden platten Zellen.

Von Stieda (XV), Waldeyer (XVI), Pröbsting (XXXII) und Zaluskowski (XXXIII) wird ein regelmäfsiges Vorkommen dieser Becherzellen in der normalen Conjunctiva constatiert, während sie Reich (XXIII) für „pathologische Bildungen“ erklärt entstanden „infolge schleimiger Metamorphose der Epithelzellen bei mehr oder minder entwickelten katarrhalischen Zuständen der Conjunctiva.“ Ihm haben sich eine Reihe anderer Forscher, Ciaccio (XXIV), Sattler (XVII), Rählmann (XVIII) u. a. angeschlossen, welche sämmtlich eine schleim-

ige Entartung normaler Epithelzellen als Ursprung dieser Gebilde annehmen.

Reich fand die Becherzellen „in ungewöhnlich grofser Anzahl und am exquisitesten ausgebildet in der Conjunctiva eines jungen Mannes, bei dem sich in Folge des mechanischen Reizes grofser vorderer Staphylome eine chronische Conjunctivitis beider Augen entwickelt hatte.“ Ein ähnliches Verhältnis liegt in meinem Falle vor. Die durch die Linse von der Sclera abgehobene Conjunctiva befand sich in einem chronisch katarrhalischen Reizzustand und führte derselbe zu einer massenhaften Entwicklung dieser Becherzellen.

Es mufs demnach angenommen werden, dafs bei acuten oder chronischen Reizzuständen der Conjunctiva sich die, normaliter spärlich vorhandenen Becherzellen in der Conjunctiva erheblich vermehren. Analoga dieser Becherzellenbildung bei catarrhalischen Zuständen existieren übrigens noch in manchen anderen Organen. „Stricker und Koschlakoff haben gefunden, dafs bei acutem, experimentell erzeugtem Katarrh der Magen- und Darmschleimhaut des Kaninchens nur Becherzellen das Epithelstratum auf ganzen Strecken zusammensetzten, und Ebstein wies den gleichen Zustand an den Hauptzellen der Pylorusdrüsen des Hundes während der Verdauung nach. Knauff konstatierte dicht gedrängte Becherzellen in dem Epithel der kleinen, Schleim führenden Bronchien.“ (XXV. pag. 420.)

Leydig und besonders F. E. Schultze (XXVI) haben in der schleimigen Oberhaut der Fische solche Becherzellen gefunden und deren Bedeutung als einzellige Drüsen festgestellt.

Von allen Teilen des verletzten Auges bietet die Linse die interessantesten Verhältnisse dar. Sie wurde, wie schon erwähnt, in der unverletzten Kaspel unter die Conjunctiva geschleudert. Ich glaube dies mit Bestimmtheit annehmen zu dürfen, obwohl ich die Kapsel an

manchen Schnitten in ihrer Continuität unterbrochen fand. Dafs dies aber nur auf das Schneiden des Bulbus mit dem Microtom zu schieben ist, sowie auf die Manipulation des Ausbreitens der Schnitte auf die Objektträger, wobei sie durch das Auflegen der Deckgläschen oft verschoben oder einem zu starken Drucke ausgesetzt werden, dafür sprechen folgende Anzeichen:

An den allermeisten Schnitten ist die Kapsel vollkommen um die Linse herum zu verfolgen; wo sie getrennt ist, sind an keiner Stelle die Kapselenden nach aufsen umgerollt, wie dies doch bei Kapselrifsen zu geschehen pflegt (XXVII); auch entsprechen sich die Rifsenden sehr vielfach an aufeinander folgenden Schnitten nicht. Ferner ist die Kapsel aufsen umgeben von dem ungemein gefäfsreichen mit Leucocyten und Pigment stark infiltrierten subconjunctivalen Bindegewebe und mit demselben streckenweise innig verlötet; nirgends konnte ich jedoch irgend eine Wucherung dieses Gewebes in den Kapselsack hinein beobachten, auch fand ich keine Spur von lymphoiden Zellen oder Pigment oder neugebildeten Gefäfsen innerhalb der Kapsel vor, was man bei einer Kapselverletzung mit Sicherheit erwarten könnte, und wie es auch in den von Alt und Falchi beschriebenen Fällen geschehen ist. Ich lege deshalb so grofsen Nachdruck auf die Unverletztheit der Kapsel, weil ich im Epithel derselben mannigfache Wucherungen und Veränderungen antraf, und solche Vorgänge bei intakter Kapsel gewifs von grofser Bedeutung sind.

Hierdurch weicht der von mir untersuchte Fall wesentlich von den Beschreibungen Alt's und Falchi's ab.

Alt schreibt über die von ihm untersuchte subconjunctival eingeheilte Linse, deren Kapsel, wie er ausdrücklich hervorhebt, geborsten war:

„Von normalem Kapselepithel ist nichts mehr aufzufinden. Der Kapsel zunächst liegt ein festes Spindelzellgewebe, oft dem Corneagewebe auffallend ähnlich,

mit einzelnen grofsen Rundzellen. Dazwischen finden sich Zeichnungen, die sich mit aller Wahrscheinlichkeit als neugebildete Gefäfse deuten lassen. Der sich daran anschliefsende Teil der Linse ist körnig getrübt. Die Struktur der Linsenfasern läfst sich noch gut erkennen. Morgagnische Flüssigkeit und die von Becker beschriebenen „Riesenzellen“ liegen überall zwischen die Fasern eingestreut“ (XII. pag. 11).

Falchi hat zwei Fälle von subconjunctival eingeheilten Linsen untersucht. In dem einen hatte sich die Linse bereits 21 Tage lang unter der Conjunctiva befunden, und ihre Kapsel zeigte da, wo sie mit der Conjunctiva verlötet war, ihr normales Epithel; an der Stelle aber, wo sie mit Conjunctiva und Sclerotica nicht zusammenhing, fehlte das Epithel: „Nei tratti ove la cristalloide è distaccata dalla congiuntiva e dalla sclerotica, l' epitelio di essa è sparito (XIII. pag. 310).

Falchi konnte ferner in diesem Falle die Kapsel nicht ganz um die Linse herum verfolgen und konstatierte ebenfalls einen Kapselrifs, durch welchen sich ein Bluterguſs bis unter die peripherischen Linsenfasern erstreckte: „In qualche tratto ove la congiuntiva è anche lacerata, quivi non s' osserva più la cristalloide, e le fibre cristalline smagliate aderiscono direttamente alla congiuntiva, ed allora le emorragie che han sede in questa, si riversano direttamente negli smagliamenti delle fibre cristalline.“ (XIII. pag. 310—311).

In dem zweiten von Falchi beschriebenen Auge, wo die Linse ein Jahr lang unter der Conjunctiva verblieben war, zeigte sich die Kapsel zwar gröfstenteils erhalten, vom Epithel aber war keine Spur mehr zu sehen. An Stelle desselben fand sich eine mächtige Lage faserigen Bindegewebes zwischen der Kapsel und den stark veränderten Linsenfasern. Auch hier hatte eine Verletzung der Kapsel stattgefunden: „Questa porzione di cristallino così alterata confina con un tessuto

connettivo, formatosi all' interno della cristalloide, il quale si presenta con numerose cellule connettive fusate e con spazii linfatici qua e là sparsi.

La cristalloide è in gran parte conservata; non vi si osserva traccia dell' epitelio; essa è coperta qua e là detrito e in allcuni tratti da emorragie, che contemporaneamente risiedono nella sclerotica." (XIII. pag. 313).

In dem von mir untersuchten Auge nun, wo, wie ich nochmals ausdrücklich hervorheben möchte, die Linsenkapsel, im Gegensatz zu den drei soeben citierten Fällen nicht verletzt war, finde ich folgende Verhältnisse:

Die hintere Fläche der Vorderkapsel ist vollständig mit Epithel bedeckt; dasselbe hört jedoch im Äquator der Linse nicht auf, sondern bekleidet auch die Innenfläche der hinteren Kapsel als eine Lage flacher, spindelförmiger Zellen, so dafs also die Innenwand des ganzen Kapselsackes mit einem Zellenbelag ausgekleidet erscheint.

Das Epithel an der Vorderkapsel zeigt mannigfache Verschiedenheiten. Stellenweise ist es trübe, ohne scharfe Zellgrenzen und körnig getrübt. Gröfstenteils zeigt es aber vollkommen normale Struktur, deutliche, scharf hervortretende, gut gefärbte Kerne und deutliche Zellgrenzen. Verschiedene Zellen enthalten zwei Kerne. An vielen Stellen ist dem Epithel eine zweite Schichte aufgelagert, welche teils aus spindelförmigen, ganz platten Zellen besteht, die vollkommen denen an der Hinterkapsel gleichen (Fig. 5), teils aber aus richtigen Epithelzellen zusammengesetzt ist.

An einer Reihe von mittleren Schnitten fand ich eine ganz bestimmte Strecke der Vorderkapsel frei von Epithel; hier fiel mir die ungemeine Dicke der Kapsel, sowie ihre deutliche lamelläre Struktur auf. Ich beobachtete eine ausgesprochene Streifung, und die Kapsel schien mir an dieser Stelle viel weniger durchsichtig zu sein und aus zwei von einander verschiedenen Schichten

zu bestehen. Statt des Epithels fanden sich an der Innenfläche der Kapsel ungleichmäfsig dicke, der Kapselsubstanz selbst nicht unähnliche, strukturlose Auflagerungen. Woher diese Auflagerungen ihren Ursprung haben, wage ich nicht zu entscheiden. Da über denselben keine Zellen sich vorfinden, welche als die Erzeuger dieser Massen angesprochen werden könnten, so ist mir ihre Herkunft nicht recht klar. Heinrich Müller sagt in seinen Abhandlungen „Über die anatomischen Verhältnisse des Kapselstaars“ (XXVIII. pag. 277):

„Der aktive Anteil, welchen die Zellen an den Veränderungen nehmen, läfst sich noch nicht hinreichend übersehen. Jedenfalls scheinen strukturlose Auflagerungen sich noch zu bilden an Stellen, wo die Zellen bereits zerstört sind. Dagegen sind manche Anzeichen für eine Neubildung oder Wucherung von Zellen vorhanden. Es finden sich zellige Massen an der hinteren Hälfte der Kapsel, zum Teil von epithelialer Beschaffenheit. Ihre Kerne scheinen bisweilen in Verwesung begriffen, und es liegt nahe, ihre Entstehung auf die Zellen der vorderen Kapselhälfte zurückzuführen. In der That sieht man in der Nähe des Randes des Epithels auch bei Erwachsenen endogene Bildungen, und es ist zu untersuchen, ob nicht diese Stelle, wo während des Wachstums die Zellenbildung geschieht, auch für pathologische Vorgänge eine besondere Bedeutung hat.“

Hier wird also ebenfalls das Epithel an der inneren hinteren Kapselwand erwähnt; ich komme auf dasselbe noch näher zurück.

Verfolgte ich die Kapsel von der epithelfreien Stelle aus weiter gegen den Äquator zu, so stiefs ich bald wieder auf normales, jedoch zweischichtiges Epithel, die Kapsel nahm sehr rasch an Dicke ab. Speziell an diesen Schnitten hatte nun diese zweite Epithelschichte vielfach das Aussehen, wie die unter ihr liegende und war von derselben sehr scharf und deutlich abgegrenzt, so dafs

der Gedanke nahe liegt, es möchten diese Zellen früher die freie Kapselstelle bekleidet und sich dann aus irgend welchen Gründen über die benachbarten hinübergeschoben haben.

Am Äquator der Linse konnte ich die stärkste Zellvermehrung konstatieren; hier lag das Epithel in mehreren Schichten auf einander und grenzte nach innen zu an den pathologisch veränderten Wirbel. Als solchen deutete ich eine gröfsere Lage blasiger Gebilde, die teils wie riesige Zellen, teils wie gequollene Linsenfasern aussahen; zwischen denselben fanden sich stellenweise zerfallene bröckelige Massen.

Es sind dies offenbar die sogenannten bläschenförmigen Zellen von Wedl. Becker meint, diese Gebilde seien „entweder nichts anderes, als enorm grofs gewordene Abkömmlinge des an normaler Stelle befindlichen Epithels, oder des Pseudoepithels an der Innenfläche der hinteren Kapsel, oder der Zellen des Wirbels, oder sie entstünden aus den bereits vollkommen entwickelten Linsenfasern durch eine eigentümliche Veränderung des Faserinhalts um den Kern“ (XXIX pag. 70).

Nach den von mir gesehenen Bildern möchte ich das letztere annehmen und sie jedenfalls von den Linsenfasern herleiten, denn an den ihnen benachbarten Epithelzellen nahm ich zwar eine starke Wucherung, aber nirgends blasige Metamorphosen wahr.

Von den stark gewucherten äquatorialen Zellen setzt sich nun das Epithel ohne Unterbrechung auf die Innenfläche der hinteren Kapsel fort; dort verliert es gröfstenteils seinen epithelialen Charakter, und die einzelnen Zellen zeigen eine ganz flache, spindelförmige Gestalt, so dafs sie mit Bindegewebszellen die gröfste Ähnlichkeit haben. Ich habe an allen Schnitten diesen eigentümlichen Zellenbelag an der Hinterkapsel vorgefunden, welche bekanntlich im normalen Zustande vollkommen frei von Epithel ist.

Dieser Epithelbelag an der hinteren Kapsel, von Becker „Pseudoepithel“ genannt, ist schon von Heinrich Müller beobachtet worden, wie aus der oben citierten Bemerkung und noch aus manchen anderen Stellen seiner Schriften hervorgeht. Dieselbe Bemerkung H. Müllers war die Veranlassung, dafs Iwanoff den Ursprung dieses Epithels näher studierte und zwar an Linsen, welche vorzugsweise aus Augen stammten, die wegen chronisch-entzündlicher Prozesse enucleiert worden waren. Er kam zu dem Schlufs, dafs es die im Äquator vorhandenen Bildungszellen der Linse seien, von welchen die Neubildung ausgeht:

„Das Produkt der Proliferation dieser Zellen — Bildungszellen — differenziert sich zunächst ganz in derselben Richtung, wie es im Normalzustand zu sein pflegt, d. h. es bilden sich aus denselben neue Epithelschichten auf der inneren Oberfläche der vorderen Kapsel, neue Linsenfasern und Epithel an der hinteren Kapsel. Das neugebildete Epithel an der vorderen und hinteren Kapsel, besitzt selten die Eigentümlichkeit des normalen Epithels. In der Mehrzahl der Fälle ist es viel geschwellter, aufgetriebener, der Kern ist leicht teilbar, und das Epithel scheint überhaupt geringe Fähigkeit zu besitzen. Diese Epithelzellen, namentlich die der hinteren Kapsel, sind sehr leicht zu Degenerationen (colloide, schleimige) geneigt, und daher bieten sie sich sehr oft als grofse, durchsichtige, verschieden gestaltete Blasen dar, mit zur Seite geschobenem ovalem Kern. Es ist leicht möglich, dafs die in solchen Fällen sehr oft sich anhäufende homogene Masse zwischen Kapsel und Linse zum teil wenigstens, durch colloide oder schleimige Degeneration der Zellen zu Stande kommt.“ (XIV. pag. 176., wo diese Stelle ebenfalls citiert ist. Die Originalabhandlung von Iwanoff in Pagenstechers klin. Beobachtungen Bd. III. war mir leider nicht zugänglich.)

Wie man sieht, spricht auch Iwanoff diesen neu-

gebildeten Zellen eine geringe Lebensfähigkeit zu. Ich konnte nun zwar die von diesem Autor beobachteten degenerativen (colloiden und schleimigen) Veränderungen oder ein Geschwollen- oder Aufgetriebensein an meinen Zellen nirgends finden, dagegen fielen mir die sehr merkwürdigen Formen ihrer Kerne auf an Stellen, wo sich die Hinterkapsel auf ihre äufsere Fläche umgelegt hatte und mir daher Gelegenheit bot, ihr Epithel streckenweise auch von der Fläche zu betrachten. Hier zeigten die Zellen hufeisen-, nieren-, birnförmige und andere Kerne von den wunderlichsten Formen, und „viele dieser Kerne sahen in der That aus, als ob sie in Verwesung begriffen" seien.*) Dazwischen fanden sich hie und da auch regelmäfsig geformte, jedoch nicht runde, sondern länglich ovale und blafsgefärbte Kerne eingestreut ganz so, wie sie Becker für das Pseudoepithel beschreibt. „Bei letzteren, sagt er, fällt auf, dafs die Kerne sämmtlich stark in die Länge gezogen sind, sich schlecht färben, die Kernfiguren sehr undeutlich zeigen, und dafs die Zellen selbst sehr grofs sind. Auf Querschnitten durch Kapseln mit anhaftendem Pseudoepithel läfst sich ferner erkennen, dafs diese Zellen und Kerne der Kapsel aufserordentlich flach anliegen." (XXIX. pag. 69).

Diesen epithelartigen Überzug der Hinterkapsel habe ich nun, wie das Epithel an der vorderen Kapsel, stellenweise zwei- und mehrschichtig gefunden; auch bemerkte ich, dafs die Zellen nicht überall flach und bindegewebsartig waren, sondern teilweise ihren epithelialen Charakter bewahrt hatten.

Es kann keinem Zweifel unterliegen, dafs es sich hier um eine starke Neubildung der intracapsulären

---

*) Wahrscheinlich hat H. Müller dieselben Formen gesehen. Seine Härtungs-Flüssigkeit war ebenfalls Chromsäure oder Chromsaure Salze, und Flemming hat gezeigt, dafs durch diese Reagentien die Mitosen in ihrer Form zerstört werden. Es kommen dann derartige, merkwürdige Formen heraus.

Zellen, um sogenannte Kapselkatarakt handelt. Dabei deuten freilich die körnig getrübten Stellen des Epithels, und vielleicht auch die eigentümlichen Kerne im Pseudoepithel auf einen gleichzeitigen Verfall hin.

Das Nährmaterial zu dieser Proliferation können die Zellen nur durch Osmose von den die Kapsel umgebenden Gefäfsen erhalten haben, und diese osmotischen Vorgänge stellten wahrscheinlich zugleich den Reiz dar, welcher die Wucherung anregte. Dafs dabei durch die pathologische Veränderung des Wirbels die mechanischen Verhältnisse am Äquator günstiger gestaltet wurden für ein Ausbreiten des sich vermehrenden vorderen Epithels auf die Innenfläche der Hinterkapsel, wie Becker es will (XXIX. pag. 68), läfst sich sehr wohl begreifen.

Was die Linse selbst anbelangt, so zeigt sich dieselbe in allen Schnitten in bandartige Streifen zerklüftet, körnig getrübt und liegt der Kapsel nirgends mehr an, so dafs sie ungefähr das Bild einer Morgagnischen Katarakt darbietet. Nur mit dem pathologisch veränderten Wirbel hängt sie stellenweise noch zusammen. In den anfänglichen Schnitten ist sie am Rande mit vielen Vacuolen bedeckt.

Das im Conjunctivalsack befindliche Irisstück, welches der Scleralwunde zunächst liegt, (auch auf der Höhe des Sackes zwischen Conjunctiva und Linsenkapsel fand ich kleinere Irisreste) ist in den anfänglichen Schnitten um einen mächtigen Pigmenthaufen herumgefaltet, und die ganze Umgebung, sowie die Iris selbst, stark mit Pigment und Rundzellen infiltriert. In späteren Schnitten zeigt sich die Iris gestreckt mit teilweise abgehobener Pigmentschichte.

Die Cornea ist in die frühere Vorderkammer eingebuchtet, wahrscheinlich aber nur durch die schrumpfende Wirkung der Härtungsflüssigkeiten. Es sind deswegen ihre Lamellen stark gefaltet, und das Cornealepithel ist stellenweise zerrissen. An einigen Schnitten bemerkte

ich in der Nähe der Scleralwunde Gefässe zwischen Epithel und Bowmann'scher Membran; hauptsächlich in dieser Gegend fand ich auch ziemlich zahlreiche Rundzellen im Cornealgewebe. Das Epithel der Membrana Descemetii zeigt vielfache Defecte.

Die Scleralnarbe selbst ist eigentlich nirgends ganz deutlich ausgesprochen. Vom Corpus ciliare im Innern des Auges zur ausgetretenen Iris zieht sich wohl ein mehr oder minder deutlicher Pigmentsstreif hin; auch ist die Sclera an dieser Stelle ziemlich reich an neugebildeten Gefäfsen und umhergestreuten, oft streifenartig angeordneten Wanderzellen, aber es wollte sich kein Schnitt finden, wo eine deutliche Unterbrechung der Scleralfasern durch ein Narbengewebe zu sehen war. Letztere sind stark wellig gefaltet und lassen weite Spalten zwischen sich, immer jedoch konnte ich einen Teil der Fasern ununterbrochen durch diese Gegend hindurch verfolgen.

Von einem „Epithelzapfen" an der Wunde, wie ihn Alt (XII. pag. 10) erwähnt, nahm ich nichts wahr. Es zieht sich gegen die Wunde eine starke Falte des Conjunctivalepithels hin, die aber nur dadurch zu Stande gekommen ist, dafs eben die herausgequetschte Linse die Conjunctiva nur hinter der Wunde aufgehoben und sie, um Raum zu schaffen, über den noch am Bulbus adhaerenten Teil hinübergelegt hat. (Fig. 1. f.)

Das Corpus ciliare ist beiderseits, namentlich aber an der verwundeten Seite, sehr reich an Gefäfsen und Rundzellen, zeigt aber weiter keine auffallenden pathologischen Veränderungen.

Wie schon erwähnt, spannt sich von einem Ciliarkörper zum andern eine Membran, welche ein grofses Blutextravasat nach vorne abschliefst. Von der Zonula Zinnii konnte ich nichts mehr wahrnehmen.

Dies sind im wesentlichen die pathologisch-anato-

mischen Befunde in dem verletzten Auge, also kurz zusammengestellt:

Trauma der Sclera, Luxation der Linse unter die Conjunctiva in unverletzter Kapsel, totale Iridodialysis, Hämophthalmus internus, Cyclitis und Choroiditis.

Das Interessanteste daran sind natürlich die Vorgänge im Kapselsack. Sie erbringen einen neuen Beweis für den schon von Deutschmann (XXX) aufgestellten und neuerdings von Becker (XXIX. pag. 86) ausgesprochenen Satz, „dafs auch die durch entzündliche Prozesse im Auge, welche die Linse nur secundär berühren, bedingte und veranlafste Kapselkatarakt durch Proliferation der Kapselepithelien entsteht," nicht aber, wie vielfach behauptet worden ist, ihren Ursprung Zellen verdankt, welche von aufsen eingewandert sind.

Herrn Professor Dr. August v. Rothmund, meinem hochverehrten Lehrer in der Augenheilkunde spreche ich für die freundliche Überlassung des Falles und Herrn Privatdocenten Dr. Karl Schlösser für die vielfache freundliche Unterstützung, die er mir bei meiner Arbeit zu teil werden liefs, meinen herzlichsten Dank aus.

Literatur.

I. André, Luxation sousconjonctivale du cristallin sans traumatisme. Annales d'Oculistique Tome LXXII. pag. 111. 1874 (war mir nicht zugänglich).

II. Zehender, Klin. Monatsbl. für Augenheilkunde XIII. 1875.

III. Schwalbe, Lehrbuch der Anatomie der Sinnesorgane 1887.

IV. Massie, Des Déplacements Du Cristallin Sous La Conjonctive. Thèse de Paris. 1875.

V. Pédebidon, Contribution A L'Etude Des Déplacements Traumatiques Du Cristallin. Thèse de Paris 1879.

VI. Briolat, Etude Sur La Luxation Sous-Conjonctivale Du Cristallin. Thèse de Paris 1879.

VII. Calisti, Etude Sur Les Luxations Du Cristallin. Thèse de Paris 1884.

VIII. Sichel, Iconographie Des Maladies Des Yeux (war mir nicht zugänglich).

IX. v. Gräfe, Arch. f. Ophthalm. III. 2. 1857. pag. 365.

X. Zehender, Klin. Monatsbl. f. Augenheilkunde IV. 1866. pag. 242.

XI. Arlt, Über die Verletzungen des Auges. I. Absch. 1875.

XII. Alt, Über einen Fall von subconjunctival eingeheilter Linse. Knapp, Arch. f. Augen- u. Ohrenheilkunde VI. 1877. pag. 8—12.

XIII. Falchi, Sulla Lussazione del Cristallino sotto la Congiuntiva. Quagliano, Annali di Ottalmologia XIV. Fasc. IV. 1885. pag. 304—321.

XIV. Gräfe-Sämisch, Handb. d. gesammten Augenheilkunde Bd. V.

XV. Stieda, Über den Bau der Augenlidbindehaut des Menschen in M. Schulze's Arch. f. mikroscop. Anat. Bd. III.

XVI. Waldeyer, Mikroscop. Anat. der Cornea etc. in Gräfe-Sämisch, Handbuch der gesammten Augenheilkunde Bd. I.

XVII. Sattler, Beitrag zur Kenntnis der normalen Bindehaut des Menschen. Arch. f. Ophthalmologie XXIII. Abt. 4. 1877.

XVIII. Raehlmann, Pathologisch-anatomische Untersuchungen über die follikuläre Entzündung der Bindehaut des Auges oder das Trachom. Arch. f. Ophthalmologie Bd. 29. Abt. 2. 1883.

XIX. Henle, Handb. d. systematischen Anatomie d. Menschen Bd. II.

XX. Ciaccio, Über den Bau der Bindehaut des menschlichen Auges. Moleschott's Untersuchungen XI. 1874.

XXI. Reich, Zur Histologie der Conjunctiva des Menschen. Arch für Ophthalmologie Bd. 21. Abt. 1. 1875.

XXII. Baumgarten, Über die tubulösen Drüsen und die Lymphfollikel in der Lidconjunctiva des Menschen. Arch. f. Ophthalmologie XXVI. Abt. 1. 1880.

XXIII. Reich, Notiz über die sog. Becherzellen in der Conjunctiva des Menschen. Medic. Zentralblatt 1874. Nr. 47.

XXIV. Ciaccio, Osservazioni intorno alla struttura della congiuntiva umana. Memorie dell' accademia di Bologna. Ser. III. T. IV. 1874.

XXV. v. Recklinghausen, Handbuch der allgemeinen Pathoogie des Kreislaufs und der Ernährung 1883.

XXVI. F. E. Schultze, Epithel- und Drüsenzellen. Arch. f. Mikroscop. Anat. Bd. III. 1867.

XXVII. Alt, Beiträge zur Kenntnis der anatomischen Verhältnisse des Heilungsvorganges nach Iridectomie. Knapp, Arch. f. Augen- u. Ohrenheilkunde IV. 1. 1874.

XXVIII. H. Müller's, Gesammelte Schriften herausgegeben von Otto Becker Bd. I.

XXIX. Otto Becker, Zur Anatomie d gesunden u. kranken Linse 1883.

XXX. Deutschmann, Untersuchungen zur Pathogenese der Catarakt. IV. v. Gräfe, Arch. f. Ophthalmologie XXVI. Abt. 1. 1880.

XXXI. Berlin, Beiträge zur pathologischen Anatomie der Conjunctiva. Klin. Monatsbl. f. Augenheilkunde 1878.

XXXII. Pröbsting, Beitrag zur feineren Anatomie des Lides und der Conjunctiva des Menschen und Affen. Inaug. — Diss. Erlangen 1886.

XXXIII. Zaluskowski, Bemerkungen über den Bau der Bindehaut. Arch. f. mikrosk. Anat. Bd. XXX. Heft 2.

XXXIV. Hughes, Die Entstehung der Lederhautberstungen und Aderhautrisse. Archiv f. Ophth. Bd. XXXIII. Abt. 3. 1887.

Figurenerklärung.

Fig. 1. Topographisches Übersichtsbild

c. Ciliarkörper
n. Scleralnarbe
f. Conjunctivalfalte
i. ausgetretene Iris
l. Linse
k. Kapsel
d. Gegend der Drüsendurchschnitte.

Fig. 2. Einzelner Drüsendurchschnitt, unter der Epitheldecke gelegen, mit einer inneren Lage von Cylinderzellen und einer äufseren Lage von runden Zellen.

Fig. 3. Einzelne Becherzellen.

Fig. 4. Epitheleinsenkung mit eingestreuten Becherzellen.

Fig. 5. Stücke der Vorderkapsel mit dem normalen Epithel aufgelagerten „Pseudoepithel."

k. Kapsel.

J. P. Himmer'sche Buchdruckerei, Augsburg.

Fig. 1.

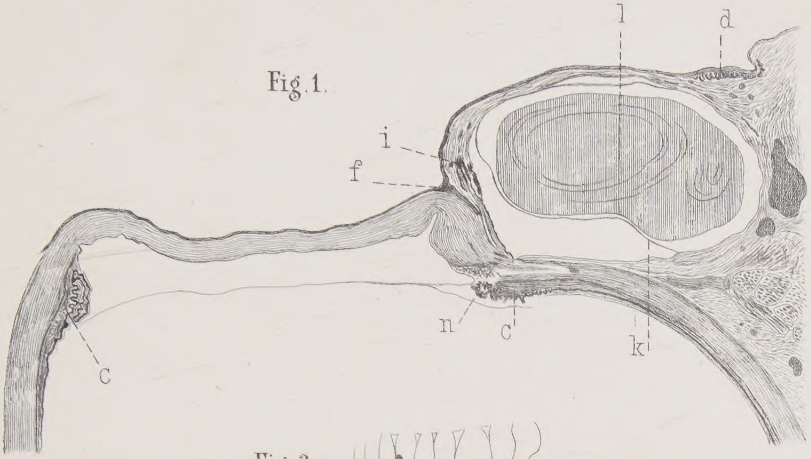

Fig. 3.

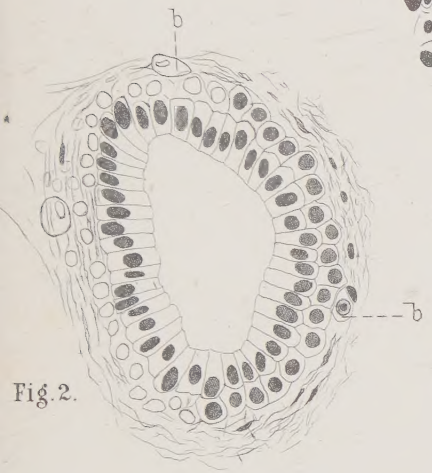

Fig. 2.

Fig. 4.

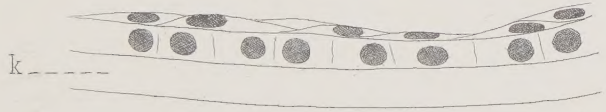

Fig. 5.

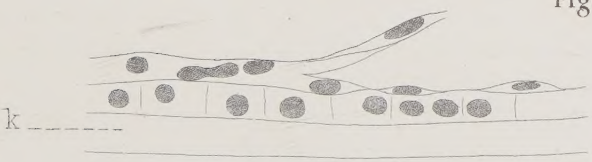

Autor del. C. Leykum, impr. C. Krapf, München, lith.